Lane Medical Library

Über

polypoese Myxoid-Kystome.

Inaugural-Dissertation

von

Gustav Katz, appr. Arzt.

München

DUDERSTADT.
Friedrich Wagner's Buchdruckerei.
1891.

Über

polypoese Myxoid-Kystome.

Inaugural-Dissertation

zur

Erlangung der Doktorwürde

in der

Medizin, Chirurgie und Geburtshilfe,

unter dem Praesidium des Herrn

Geheimen Medizinalrates Professor Dr. F. Winckel

einer hohen medicinischen Facultät

der

Ludwig-Maximilians-Universität zu München

vorgelegt von

Gustav Katz,

Arzt aus Duderstadt.

DUDERSTADT.

Friedrich Wagners Buchdruckerei.

1891.



Digitized by the Internet Archive
in 2026

https://archive.org/details/IA40154015_0176

Seinen theuren Eltern

in Liebe und Dankbarkeit

gewidmet

vom Verfasser.

Ueber polypoese Myxoid-Kystome.

Eine hervorragende Stellung unter den Neubildungen der Ovarien nehmen ohne Zweifel die cystischen Neubildungen ein. Es ist das häufige Vorkommen derselben ja auch sehr erklärlich, da sämmtliche Gewebselemente, „welche seit der frühesten Entwickelungszeit ein In- und Durcheinanderwachsen beginnen, welches seinen Abschluſs erst mit der Menopause erreicht," zur Entstehung der Kystome beitragen. Nach *Winckel* kann man je nach der anatomischen Beschaffenheit und ihrem Ausgangspunkte folgende Kystome unterscheiden:

1. den Hydrops folliculorum,
2. die zusammengesetzten, multiloculaeren Cystengeschwülste,
3. die papillaeren Kystome,
4. die traubenförmigen Myxoidkystome,
5. die Dermoidcysten.

Es sind die traubenförmigen, polypoesen Myxoid-Kystome, welche in der folgenden Arbeit unsere Aufmerksamkeit auf sich richten werden.

Nach der Ansicht der meisten neueren Autoren aus den Epithelschläuchen der Ovarien hervorgehend

bilden die Myxoid-Kystome „kugelige, höckerige Geschwülste mit mattweifser oder röthlicher, glatter Oberfläche, an welcher oft grofse Gefäfse zu erkennen sind; an einzelnen dünneren Wandpartien derselben ist die Art des Inhaltes von aufsen zu erkennen, während andere von mehr weifs glänzender, fast sehniger Beschaffenheit sind.“ Die den reinen Adenomen sehr nahe stehenden Kystome, die glandulaeren Ovarialkystome bilden aber nicht so grofse Hohlräume, wie gewöhnlich die Adenome, weshalb *Waldeyer* den Namen des Myxoid-Kystomes für sie vorzieht.

Eine besondere Art dieser Kystome sind die polypoesen Myxoid-Kystome. Es war zuerst *Olshausen*, welcher auf der Naturforscherversammlung zu Magdeburg im Jahre 1884 darauf aufmerksam machte, dafs diese polypoesen Myxoid-Kystome eine besondere Stellung einnähmen. Unter 320 Ovariotomien traf *Olshausen* zweimal auf diese Art von Tumoren, „welche ihn sofort durch mehrere besondere Eigentümlichkeiten frappierte, und für welche man besondere Bedingungen der Bildung und des Wachstums annehmen mufs.“ Bei den beiden Fällen fand sich der Tumor einmal einseitig, und einmal doppelseitig. Diese Tumoren zeigten nicht wie sonst eine kugelige Form mit allenfalls geringen, flach höckerigen Prominenzen, sondern sie waren äufserlich in auffallendster Weise proliferierend. Aus dem Centrum der Geschwulst traten massenhafte Blasen so weit nach aufsen, dass sie nur mit einem kleinen Teil ihrer Oberfläche noch mit den übrigen Cysten zusammenhingen, manche Cysten safsen nur gestielt auf und hatten aufser durch ihren ganz dünnen Stiel gar keinen Zusammenhang mit dem übrigen Tumor. Die Wandungen waren äusserst dünn und durchsichtig und „hatten keinen

colloiden, sondern einen dünnwässerigen, hellen Inhalt.“ *Olshausen* vergleicht diese Tumoren wegen ihrer Beschaffenheit und dem Zusammenhang der Cysten unter einander mit Traubenmolen, deren einzelne Trauben grofse Dimensionen einnähmen, und fafst dann die Eigentümlichkeiten der Tumoren noch einmal kurz zusammen: Mangel der Hauptcystenwand, Dünnwandigkeit der einzelnen Cysten und Zusammenhang derselben unter einander in Form von traubenartigen Gebilden, wässeriger, heller, nicht colloider Inhalt der Cysten.

Die *Olshausen*'schen Fälle waren kurz folgende:

45jährige Patientin, 10mal geboren, seit einigen Jahren Menstruation abnorm selten und profus. Leib seit 2 Jahren stark ausgedehnt, bei der ersten Beobachtung von der Ausdehnung einer hochschwangeren. Im Liegen ist der Leib sehr breit und deutlich abgeflacht. Deutlichste Fluktuation, mehr sichtbar, als fühlbar, bis in den Scrobiculus cordis. Grenzen eines Tumors nicht fühlbar, nur in der Regio hypogastrica dextra eine kleine härtliche Masse fühlbar. Der gröfste Teil des Abdomen gab absolut leeren Schall. Bei Lagenwechsel Verschiebung der Percussionsgrenzen sehr deutlich.

Diagnose: Ovarialtumor mit Ascites.

Die Laparotomie ergab Fehlen des Ascites. Der äufserst dünnwandige Tumor bestand aus transparenten, nur lose und zum Teil gestielt unter einander zusammenhängenden Cysten, deren gröfste durch Punction entleert wurden.

Einige derselben zeigten Adhäsionen mit dem processus vermiformis, dem Pavillon der Tube und dem ligamentum latum. Der Tumor adhaerierte an der Hinterseite des ligamentum latum. Durch Anziehen formierte sich ein Stiel, in welchem weder Tube noch

Ligamentum ovarii war. Das Ovarium derselben Seite war in normaler Gröfse und normaler Verbindung mit dem Uterus vorhanden. Die helle Cystenflüssigkeit zeigte reichlichen Eiweissgehalt. Die Innenfläche der dünnwandigen Cysten liefs grofsenteils Flimmerepitel erkennen.

Die Patientin genas und war nach 2 Jahren noch gesund.

In diesem Falle mufs angenommen werden, dafs der Tumor von einem accessorischen Ovarium ausgegangen war und deshalb die Hauptcystenwand fehlte.

Beim zweiten Fall war der Tumor doppelseitig und beiderseits mit dem unteren Abschnitt im Ligamentum latum inseriert. Die einzelnen Cysten waren von derselben Beschaffenheit wie im ersten Fall, nur hatten sie kein Flimmer- sondern Cylinderepitel. Beide Ovarien waren in den Tumoren aufgegangen. Die Flüssigkeit war klebrig, aber dünn.

Diese Patientin starb bald nach der Operation an Erschöpfung.

Nur 2 Fälle sind vor dem *Olshausen*'schen Vortrage zu erwähnen, erstens eine Abbildung von *Koeberlé* (Nouveau dictionnaire de médecin T. XXV 1878 p. 513), welche jedoch von diesem Autor nicht näher erläutert wird, und zweitens eine Beschreibung eines Tumors von *Baumgarten* (Virchows Archiv 1884, 97 p. 1 ff.). *Baumgarten* sagt von diesem Falle, dafs die Geschwulst alle Eigenschaften legitimer Myxoid-Kystome des Ovarium zeigte. „Das einzig Abweichende davon ist die Zusammensetzung des Cystenkörpers aus drei durch Stiele mit einander verbundenen Einzelcysten, während für gewöhnlich die Hauptcystenwand, d. i. die Wand des gröfsten Cystenraumes, die Wände der kleineren (Neben-)Cystenräume mit umschliefst.“

Auch *Winckel* fand vor *Olshausens* Vortrag zwei solcher polypoesen Myxoidkystome (vgl. Lehrbuch der Frauenkrankheiten p. 614) einen Fall, bei welchem er wegen der Gröfse der Tumoren die Ovariotomie machte und zwei kleinere Tumoren.

Nach *Olshausens* Vortrage ist nur ein Fall von *Winckel* in der Literatur zu finden, welcher im Sommer 1885 in der Münchener Klinik zur Beobachtung gelangte und von *Reunert* in seiner Inaugural-Dissertation über Uterussarcome im Jahre 1886 als zweiter Fall veröffentlicht wurde. Die Patientin, bei welcher die Diagnose: Sarcoma uteri, vaginae, hepatis et pulmonum gestellt wurde, starb noch an demselben Tage, an welchem sie in der Klinik vorgestellt wurde unter Collapserscheinungen. Die von Herrn Professor *Bollinger* vorgenommene Sektion der Genitalien ergab in Bezug auf die Ovarien Folgendes:

An Stelle der beiden Ovarien finden sich Conglomerate von Cysten von Erbsen- bis Wallnufsgröfse. Das rechte Ovarium ist kleiner als das linke, etwa hühnereigrofs. Zwischen den Cysten befindet sich ein derbes Gewebe, offenbar der Rest des Ovariums.

Diese Tumoren sind in dem *Winckel*'schen Lehrbuche für Frauenkrankheiten, Fig. 64 abgebildet, und wenn wir dieselbe betrachten, so sehen wir, wie die Ovarialcysten auf beiden Seiten auf kurzen Stielen aufsitzen, und dafs sie unter einander weiter keinen Zusammenhang haben, dafs die Hauptcystenwand fehlt.

Nun kam im December 1890 folgender Fall in der *Winckel*'schen Privatklinik zur Beobachtung, dessen Veröffentlichung der Herr Geheimrat mir gütigst überliefs:

Fräulein H., 33 Jahre alt, aus M.

Der Vater der Patientin ist an Magenverhärtung

gestorben im Alter von 79 Jahren, die Mutter im Alter von 61 Jahren an Unterleibskrankheit, Ovarialtumor, gestorben, sie wurde 4mal punktiert. 11 Geschwister, davon eine Schwester unterleibsleidend, eine Schwester starb im Alter von 30 Jahren.

Die Patientin giebt an, weder Masern noch Scharlach, noch Keuchhusten durchgemacht zu haben.

Die erste Menstruation trat im 15. Jahre ein, anfangs war sie regelmäfsig alle 4 Wochen und dauerte 3 Tage, später aber nur 2 Tage. Die Menstruation blieb nie aus, auch war die Patientin nie bleichsüchtig.

Am 14. Januar 1880 bekam die Patientin bei der Periode einen bedeutenden Schmerz, welcher nach unten ausstrahlte, dann liefs derselbe wieder wochenlang nach, vom Juli bis zum Winter war es besser. Anfangs aber war der Schmerz so heftig, dafs die Patientin fast ohnmächtig wurde. Der consultierte Arzt diagnosticierte schon damals eine Neubildung. Anfangs war die Periode stärker, jetzt seit ein paar Jahren 3—2 Tage dauernd und mäfsig. Der Stuhlgang ist stets hart, häufig 2—3 Tage anhaltendes Erbrechen bräunlicher und grünlicher Art. Die Kopfschmerzen, über welche die Patientin nur wenig zu klagen hatte, führte sie auf ihren Beruf als Lehrerin zurück.

Am Weihnachten 1885 wurde nun die Geschwulst fast über Nacht colossal stark, die Patientin mufste sogar den Unterrock aufschneiden, um ihn anziehen zu können. Seit jener Zeit betrug der Leibesumfang 120 cm, dann nahm er bis auf 102—103 cm ab, und nahm seit einem Jahre wieder zu. Die Urinmenge ist nachts sehr gering, am Tage mehr. Schmerzen in den Beinen und Krampfadern. Am 3. Maerz 1890 schwoll das linke Bein auf 32 cm an und rötete sich, Phlegmasia alba

dolens. Die Schwellung hielt ungefähr 4 Wochen in derselben Stärke an, dann jedoch nahm sie allmählig wieder ab. Das rechte Bein schwoll auch etwas an in den oberen Partien, aber nicht so stark und war nur unbedeutend gerötet.

Die Patientin war kurzatmig, beim Treppensteigen bekam sie Herzklopfen. Der Schlaf ist häufig unterbrochen, Hautjucken will sie nie gehabt haben, auch nie ikterisch gewesen sein. Am 14. November 1890 trat die letzte Regel ein, sie dauerte ungefähr 2 Tage und war nicht stark. Dabei bestand etwas Schmerz im Kreuz. Im December blieb die Regel aus.

Status praesens: Bei der nun vorgenommenen objektiven Untersuchung konnte folgender Befund festgestellt werden.

Der Leib ist enorm ausgedehnt. Der Leibesumfang beträgt 110 cm. Die Venen sind stark ektatisch. Bei der Palpation des Abdomen fühlt man knollig höckerige fluktuirende Geschwülste. Es läfst sich keinerlei freie Flüssigkeit im Abdomen nachweisen. Die Patientin ist kurzatmig und zeigt leichte Erscheinungen von Bronchialkatarrh. Puls 84, Temperatur 38,2.

An verschiedenen Stellen der Oberfläche der Tumoren ist deutliche Crepitation zu fühlen, und in der Nähe der später zu schildernden starken Verwachsungen besteht grofse Schmerzhaftigkeit. Die innere Untersuchung ergiebt Folgendes: Der Uterus ist über das kleine Becken hinter die Blase hinaufgezogen, der Muttermund steht hinter der Symphyse, ein Teil einer gröfseren Cyste läfst sich durch das hintere Vaginalgewölbe durchfühlen, dagegen ist weder ein Stiel, noch ein zweites Ovarium abzugreifen.

Die subjektiven Beschwerden der Patientin bestehen hauptsächlich in Schwerbeweglichkeit, Obstipation, zeitweise leichte Temperatursteigerungen und beständig zunehmende Abnahme der Kräfte.

Es wurde nun auf Grund dieses Befundes die Diagnose auf Multiloculaeres, glandulaeres Kystom eines, fraglich beider Ovarien gestellt.

Nachdem diese Diagnose gestellt war, unterlag die Therapie keinem Zweifel mehr, und so wurde am 15. December 1890 morgens $8^1/_2$ Uhr zur Laparotomie geschritten.

Nach Eröffnung des Peritoneums ging gar kein Serum ab, und es zeigte sich sofort die grofse Masse von gestielten Cysten, deren Inhalt ein colloider war, — die Beschreibung derselben folgt weiter unten, — welche mit der vorderen Wand des Bauches oberhalb des Nabels an der Stelle, wo die starke Verknöcherung der einen Hauptcyste (s. u.) sich fand, eine über handtellergrofse, äufserst feste Verwachsung zeigte, welche mit Hand und Messer gar nicht, sondern nur durch den schneidenden Paquelin, welcher einen Teil der Muscularis der Bauchwand mit abtrennte, gelöst werden konnte.

Die Unterbindung beider Stiele geschah von unten, ehe die sämmtlichen Verwachsungen der verschiedenen Cysten gelöst waren. In gewöhnlicher Weise wurde das Peritoneum über der Schnittfläche der Stiele durch Catgutfäden vernäht und demnächst die Bauchwunde vereinigt durch die dreifache Naht, die sero-serose, die muskuläre und die Hautnaht. Darauf wurde der gewöhnliche Compressivverband angelegt. Die Operation, welche ungefähr eine Stunde gedauert hatte, wurde unter den strengsten antiseptischen Cautelen ausgeführt.

Die Wunde heilte unter dem Compressivverbande innerhalb 12 Tagen ohne jede Reaktion, wie es ja auch bei der strengen Antisepsis, welche angewandt worden war, nicht anders zu erwarten war. Puls und Temperatur zeigten stets ein in jeder Beziehung normales Verhalten.

Am 19ten Tage verliefs die Patientin das Bett und konnte am 25ten aus der Klinik als geheilt entlassen werden.

Wenn wir nun übergehen zur Betrachtung der Tumoren, so sehen wir, dafs die Gesammt-Tumorenmasse in zwei Abteilungen zerfällt, deren jede durch ihren Ursprung von dem einen oder dem anderen Ovarialstiel sich kennzeichnet.

Tumor der linken Seite.

Ein Convolut von kugeligen Tumoren von hanfkorn- bis über Mannskopfgröfse hängt mittelst ziemlich breiter Flächen an der Basis zusammen, nur die kleineren Flächen zeigen längere gesonderte Stiele. Die Basis zeigt eine glänzende Oberfläche und ist als Ovarialstroma aufzufassen, das mit Peritoneum überzogen ist. Letzteres erstreckt sich nur bis zu den Stielen der einzelnen Tumoren.

Die Oberfläche der Tumoren selbst ist mattglänzend und offenbar nicht vom Peritoneum überzogen. Die gröfste Anhäufung der kleineren (hanfkorn- bis wallnufsgrofsen) Tumoren befindet sich an der Basis. Besonders an den gröfseren Tumoren zeigen sich an der Oberfläche derbe Faserzüge, die flach-kugelige Abteilungen hervorrufen. Die Farbe der Oberfläche ist durchgehends eine hell-bläulich graue. Man sieht viele Gefäfse an der

Oberfläche. Nur an der gröfsten Cyste an der gegen den Rücken der Patientin gekehrten Fläche findet sich eine ungefähr zweihandtellergrofse, grauweifs bis grünlich gelbe, derbe Partie, die kleine Vertiefungen zeigt und fast einer Magenschleimhaut ähnlich sieht. Adhäsionen mit der Nachbarschaft waren an dieser Stelle nicht vorhanden.

Diejenige Cyste, welche in der Gegend des Nabels der Patientin der vorderen Bauchwand anlag, war mit der letzteren, wie schon oben bei der Ausführung der Operation bemerkt wurde, aufserordentlich fest verwachsen, so dafs sie mittelst Thermokauter von derselben abgetrennt werden mufste, wobei die Wand der Cyste mehrfach Defecte erlitt, und auch ein Teil der Muscularis der Bauchwand mit abgetrennt wurde. Hier sind in der Ausdehnung von ungefähr einem Quadratdecimeter an der Innenwand des Tumors knochenartige Platten eingelagert, deren Bruchenden beim Eröffnen als scharfe Spitzen hervorragen.

In der gleichen Cyste direkt neben den knochenartigen Einlagerungen finden sich in der Ausdehnung von Kleinhandtellergröfse papilläre Excrescenzen, welche in die Cyste hineinragen. Die gröfsten dieser Excrescenzen sind ungefähr 1 cm lang. Die übrige Innenwandung dieser letzteren Cyste zeigt keine besonderen Prominenzen.

Der Inhalt der eröffneten Cysten ist ein aufserordentlich zähschleimiger, colloider, von gelblich-grüner bis pechschwarzer Farbe. In der Gegend des Stieles findet sich die Tube in einer Länge von ca. 4 cm, ihr abdominales Ende geht mit geringen Verwachsungen an den Tumor.

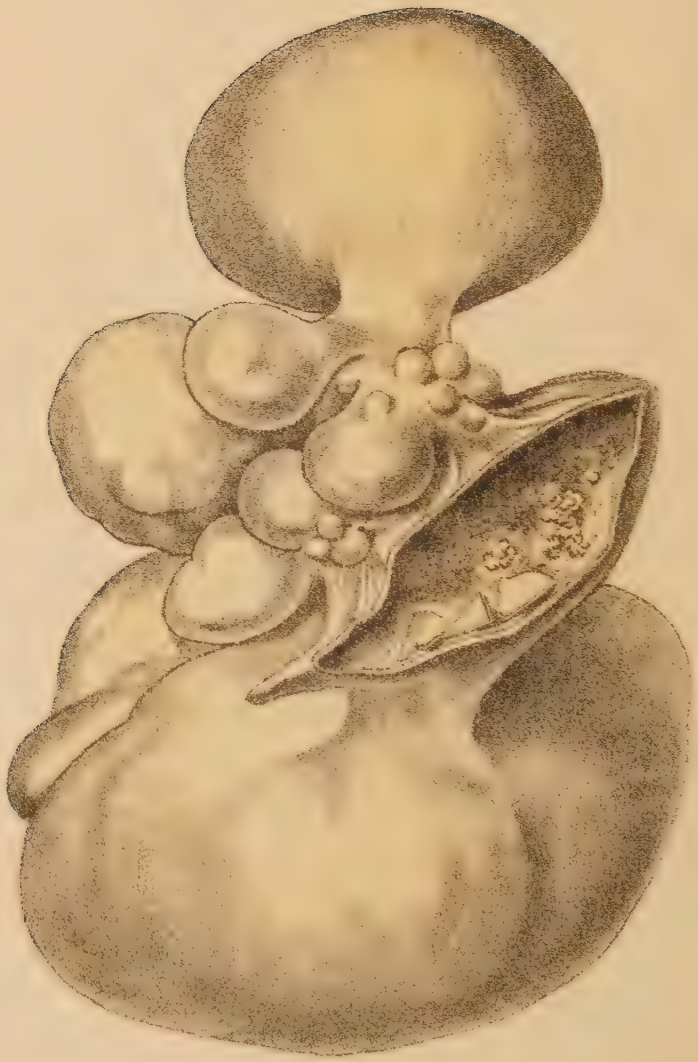

Tumor der rechten Seite.

Auch hier sind wie auf der linken Seite polypoes gestielte gröfsere und kleinere Tumoren vorhanden. Der Stiel ist ungefähr 7 cm breit und flach am Tumor mit der Tube abgetragen. Letztere ist noch in der Ausdehnung von ungefähr 6 cm erkennbar. Die kleineren Cysten sind teilweise isoliert gestielt, teilweise hängen sie hahnenkammartig mit ihren Seitenflächen zusammen. Eine sehr breite und reich vaskularisierte Adhäsion mit dem Netz ist an einer Cyste noch erkennbar.

Im Uebrigen bietet der rechtsseitige Tumor gegenüber dem andern keine Verschiedenheiten, nur dafs die Dimensionen der gröfsten Cyste dieser Seite noch die der andern Seite übertreffen.

Das Gewicht der beiden Tumoren zusammengenommen beträgt ungefähr 35—40 Pfund.

Wie bei allen Geschwülsten, so spielt auch hier die hereditaere Belastung eine grofse Rolle. Aus der Anamnese können wir nun ersehen, dafs die Patientin hereditär stark belastet ist. Der Vater ist an Magenverhärtung, d. i. Magencarcinom, die Mutter wahrscheinlich an Ovarialcarcinom gestorben. Diese hereditäre Belastung ist jedenfalls ein sehr wichtiges Moment für die Aetiologie dieser Erkrankung. Dann kommt noch in Betracht, dafs zur Bildung von Kystomen überhaupt Unverheirathete besonders disponiert erscheinen. Deshalb nehmen verschiedene Autoren an, „dafs durch die Schwangerschaften und Laktationen und die in diesen Zeiten ruhende Ovulation ein gewisser temporärer Schutz gegen die Entwickelung der Kystome gegeben sei, dafs überhaupt aber die menstruale Congestion die Entwickelung der Neubildung begünstige.“

Die Krankheitssymptome, welchen wir in unserem Falle begegneten, sind dieselben, wie sie fast immer bei den cystischen Neubildungen der Ovarien zur Beobachtung kommen. Schon vor 10 Jahren wurde eine Neubildung constatiert, nachdem aber die ersten heftigen Schmerzanfälle nachgelassen hatten, hatte die Patientin in den ganzen 10 Jahren verhältnismäfsig wenig Beschwerden. Anfangs, bis zum Jahre 1885 war auch das Wachstum der Neubildung ein sehr geringes, bis die Patientin ganz plötzlich eine riesige Zunahme des Leibesumfanges bemerkte. Die anfänglichen Schmerzanfälle bei der Periode sowohl wie dieses schnelle Wachstum hängen vielleicht mit Blutungen zusammen, welche sich in die Höhle der Cysten ergossen. Durch diese Blutungen wird die Geschwulst gespannt, schmerzhaft, es tritt Fieber ein, und erst einige Tage nach dem Aufhören der Regel lassen diese Erscheinungen nach.

Auch die Anschwellung des linken Beines, welche plötzlich am 3. März 1890 auftrat, ist nicht schwer zu erklären. Hier handelte es sich mit gröfster Wahrscheinlichkeit um eine Thrombose der Femoralis mit ihren Folgezuständen.

Dafs bei der enormen Ausdehnung des Leibes durch den Tumor, welcher die Nachbarorgane verdrängen, das Zwerchfell in die Höhe schieben mufste, die Patientin kurzatmig war, ist ganz natürlich, sonst aber hat sie, wie schon gesagt, verhältnismäfsig sehr geringe Beschwerden gehabt. Bemerkenswert ist noch, dafs trotz der Neubildungen in den beiden Ovarien die Menstruation völlig regelmäfsig war, dafs also die Reifung der Follikel und die Berstung derselben mit derselben Regelmäfsigkeit wie bei gesunden Ovarien vor sich gingen.

Wenn wir nun die Fälle von *Olshausen* und den von *Baumgarten* vergleichen, so finden wir zwischen denselben bemerkenswerte Unterschiede.

Die Cystenwandungen in dem von *Baumgarten* beschriebenen Tumor war in den drei verschiedenen Cysten von verschiedener Dicke. Die Wandung der gröfsten Cyste war 2—5 mm dick, derbfaserig, die Innenfläche runzlich höckerig, mikroskopisch mit einer einfachen Pflasterepithelschicht bekleidet. Die Wandung der zweiten kleineren Cyste bestand ebenfalls aus einer derben, 6—10 mm dicken, fibrösen Kapsel, während die dritte Cyste dünnwandig, sehr transparent war.

Bei den *Olshausen*'schen Fällen dagegen hatten sämmtliche Cysten dünne und durchsichtige Wandungen und hatten keinen colloiden, sondern einen dünnwässerigen, hellen Inhalt. Auch hatte die Innenfläche der Cystenwandungen Flimmerepithel.

In unserem Falle dagegen war der Inhalt der einzelnen Cysten ein colloider und die Cystenwandungen sehr derb, ja stellenweise beinahe verknöchert. Wenn wir also nochmals die Eigentümlichkeiten dieser Tumoren, wie sie *Olshausen* als charakteristisch aufstellte, wiederholen: „Mangel der Hauptcystenmembran, Dünnwandigkeit der einzelnen Cysten und Zusammenhang derselben unter einander in Form von traubenartigen Gebilden, wässeriger, heller, nicht colloider Inhalt der Cysten, so sehen wir, dafs von diesen Eigentümlichkeiten nur 2 als charakteristisch bleiben, nämlich der Mangel der Hauptcystenmembran und die Art des Zusammenhanges der einzelnen Cysten.

Wie in dem *Olshausen*'schen Falle war auch bei dem unserigen keine Spur von Ascites vorhanden, welche im ersteren Falle vorgetäuscht worden war.

Gegenüber allen früheren Fällen aber weist unser Fall noch einen bemerkenswerten Unterschied auf, das sind die papillären Excrescenzen, welche sich auf der Innenfläche der Cystenwandung einer Cyste, wie schon oben bemerkt, finden.

Was nun die Art der Entstehung dieser Tumoren betrifft, so sagte schon *Olshausen*, dafs für die Bildung und das Wachstum derselben besondere Bedingungen angenommen werden müfsten; welches aber diese Bedingungen sind, das wissen wir zur Zeit noch nicht.

Die Prognose für diese Tumoren ist im allgemeinen, wenn die Patientinnen früh genug, ehe sie durch den Kraftverlust zu sehr heruntergekommen sind, zur Operation gelangen, günstig. Gefährlich können dieselben nur durch ihr colossales Wachstum werden. Allerdings kommen auch Metastasen vor, jedoch nur in sehr geringem Grade. So ging der *Baumgarten*'sche Fall 4 Wochen nach der Operation an einer Metastasenbildung marastisch zu Grunde. *Olshausen* meint hierzu, dafs diese Metastasenbildung vielleicht mechanisch zu Stande gekommen sei, indem eine Implantation von Teilen des Ovarialtumors in die Schnittwunde stattgefunden haben könnte.

Wie aber in anderen cystischen Neubildungen, so können auch hier in den Cystenwandungen bösartige Geschwülste zur Wucherung gelangen, und schon deshalb ist es angezeigt, so bald als möglich die Entfernung der Tumoren vorzunehmen.

Zum Schlufs ist es mir eine angenehme Pflicht, meinem verehrten Lehrer, Herrn Geheimrat *Winckel* für die gütige Ueberlassung des Materials, sowie freundliche Anregungen, und ferner Herrn Professor Dr. *Stumpf* für freundliches Ueberlassen der Literatur an dieser Stelle meinen herzlichsten Dank auszusprechen.

Benützte Literatur:

Winckels Lehrbuch für Frauenkrankheiten.
Handbuch der Frauenkrankheiten II von Billroth und Luecke.
Centralblatt für Gynäkologie. 1884.
Virchows Archiv Bd. 97. 1884.
Reunert, Inaugural-Dissertation über Uterusarkome.